


Immagini in Pneumologia Interventistica

a cura di Pier Aldo Canessa e Angelo Gianni Casalini

Pleurite cronica uremica

Chronic uremic pleuritis



Federica Novelli¹ (foto), Valentina Pinelli¹, Massimiliano Sivori¹, Paolo Dessanti², Michele Moroni², Pier Aldo Canessa¹

¹ SC Pneumologia, Ospedale S. Bartolomeo, Sarzana (SP); ² SC Anatomia Patologica, Ospedale S. Andrea, La Spezia

Caso

Uomo di 61 anni, ex fumatore da 10 anni (*pack-year* 20), avvocato. All'anamnesi patologica pregresso ictus ischemico nel 2010 senza esiti funzionali; diabete mellito in terapia con ipoglicemizzanti orali; cardiopatia ischemica cronica e pregressa angioplastica con posizionamento di stent su coronaria destra e marginale nel 2017; insufficienza renale cronica secondaria a glomerulonefrite non precisata (non eseguita biopsia) evoluta fino allo stadio di "end stage renal disease" e in trattamento emodialitico dal 2016, ora in fase di valutazione per trapianto renale.

Nell'ottobre 2018 viene riscontrato ad una radiografia del torace di routine versamento pleurico destro (Figura 1). Data la persistenza del versamento nonostante il trattamento emodialitico, i colleghi nefrologi decidono di proseguire con gli accertamenti, anche per la necessità di escludere una eziologia infettiva e neoplastica prima dell'inserimento in lista di trapianto renale. Il paziente esegue: TC del torace (Figura 2), che non evidenzia alterazioni parenchimali polmonari né linfadenopatie mediastiniche; valutazione cardiologica, nella quale si esclude la natura cardiogena del versamento; toracentesi eco-guidata a scopo diagnostico con prelievo di 50 cc di liquido siero-ematico con le caratteristiche chimico-fisiche dell'essudato. Risultano negativi gli esami microbiologici e la ricerca di cellule neoplastiche sul liquido pleurico. A completamento diagnostico viene anche eseguita PET TC *total body* che evi-

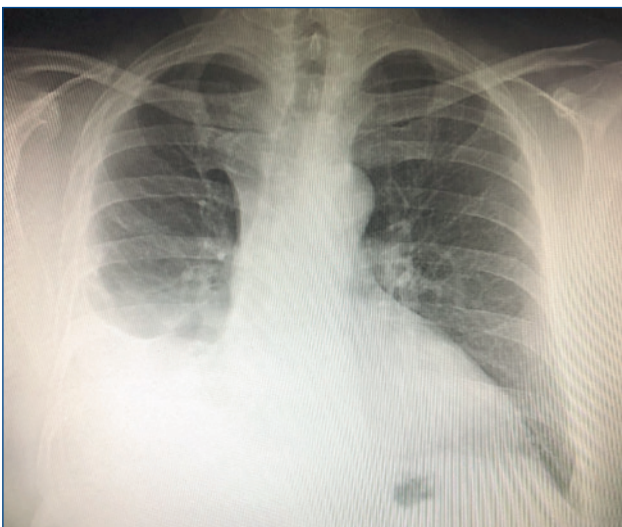

Figura 1. Rx torace: versamento pleurico destro.

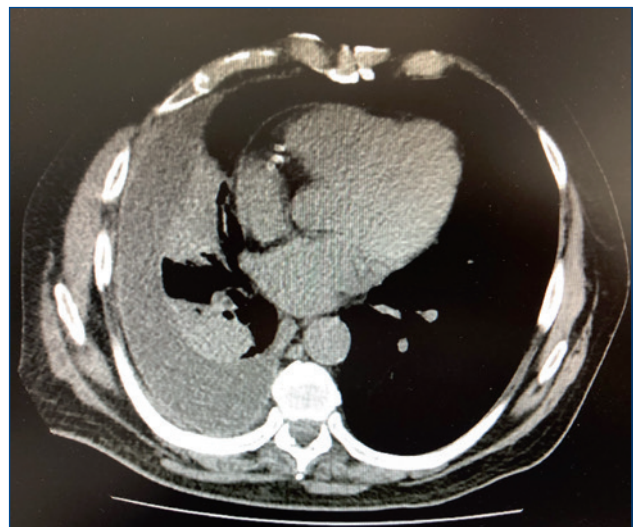


Figura 2. TC torace: versamento pleurico destro con atelectasia del LID.

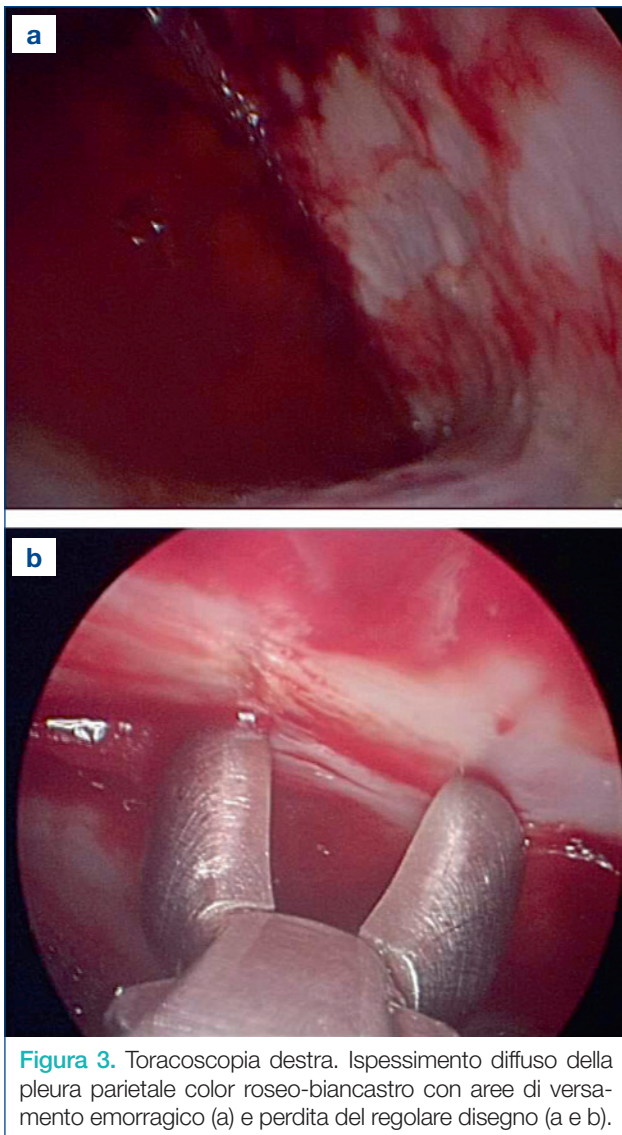


Figura 3. Toracosopia destra. Ispessimento diffuso della pleura parietale color roseo-biancastro con aree di versamento emorragico (a) e perdita del regolare disegno (a e b).

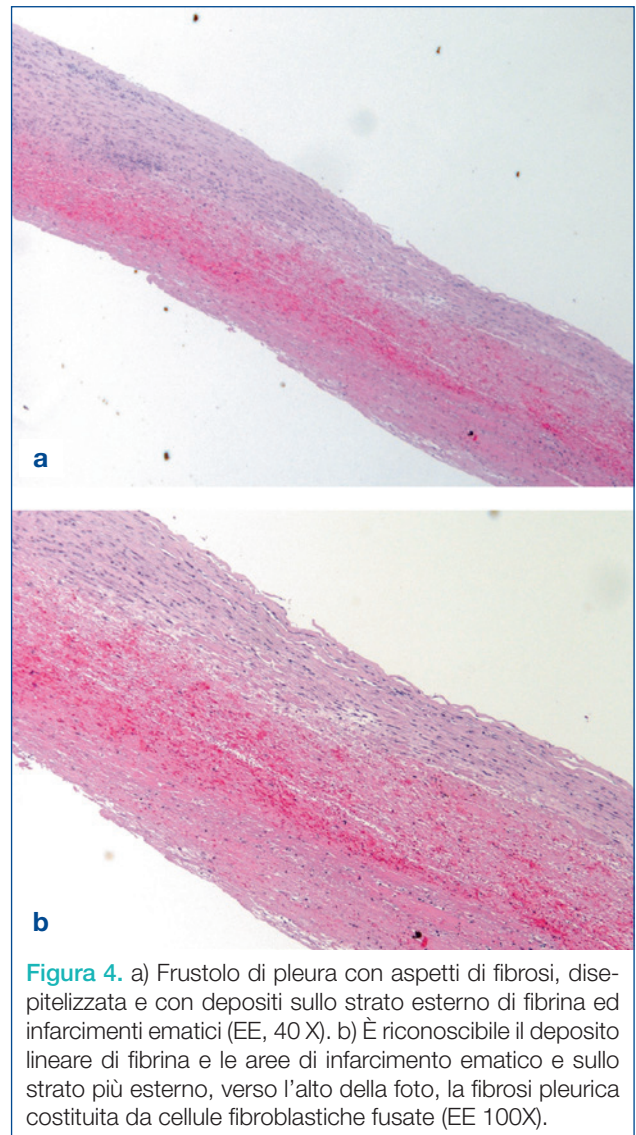


Figura 4. a) Frustolo di pleura con aspetti di fibrosi, disepitelizzata e con depositi sullo strato esterno di fibrina ed infarcimenti ematici (EE, 40 X). b) È riconoscibile il deposito lineare di fibrina e le aree di infarcimento ematico e sullo strato più esterno, verso l'alto della foto, la fibrosi pleurica costituita da cellule fibroblastiche fusate (EE 100X).

denza lieve e diffusa ipercaptazione del radiofarmaco a carico della pleura costale di destra in assenza di grossolani ispessimenti, modesta ipercaptazione in corrispondenza delle note aree di atelettasia parenchimale nel LI e LM del polmone destro, non linfadenopatie ipermetaboliche in ambito mediastinico; quadro considerato indicativo in prima ipotesi di patologia di natura flogistica. In data 10 gennaio 2019 viene pertanto richiesta consulenza pneumologica nella quale si propone al paziente l'esecuzione di toracosopia medica per giungere a diagnosi certa.

In data 20 febbraio 2019 eseguiamo toracosopia in sedazione profonda e assistenza anestesiológica. Introduciamo il trocar nel 5° spazio intercostale dx sulla ascellare media, previa anestesia locale con xilocaina 2% 6 cc. Il cavo pleurico è ben esplorabile, repertiamo una pleura parietale diffusamente ispessita caratterizzata dall'alternarsi di aree color biancastro ad aree rosso vivo di tipo emorragico (Figura 3); pleura viscerale e diaframmatica nei limiti della norma. Eseguiamo 12 biopsie random e al termine della procedura posizioniamo tubo di drenaggio 20 Fr collegato a Bulau. Il giorno successivo, dopo evidenza radiologica di polmone a parete, rimuoviamo il tubo di drenaggio e dimettiamo il paziente in attesa del referto istologico.

L'esame istologico su biopsie pleuriche mostra un quadro di pleurite cronica fibrinosa (Figura 4).

La diagnosi finale è: pleurite cronica uremica.

Commento

Il versamento pleurico è un reperto frequente nei pazienti affetti da insufficienza renale cronica, soprattutto in quelli in stadio terminale sottoposti a dialisi, essendo riportato in una percentuale di pazienti del 5-41%^{1,2}. Le cause principali di versamento pleurico in questi pazienti sono l'insufficienza cardiaca, il sovraccarico volumetrico, le infezioni compresa la tubercolosi, le neoplasie maligne e la pleurite uremica. La pleurite uremica, la cui incidenza è stata riportata fino al 16-20% dei pazienti^{1,3}, è stata introdotta come entità clinico-patologica nel 1969⁴, ma ancora mancano adeguate informazioni circa la sua patogenesi, il decorso clinico e la sua gestione. La pleurite

uremica è tipicamente emorragica e le biopsie indicano pleurite fibrinosa ¹. La principale ipotesi eziologica è che sia secondaria a tossine uremiche, tuttavia è stata suggerita come ipotesi eziologica anche la presenza di sanguinamenti nello spazio pleurico indotti da eparina con successive reazioni fibrotiche. Più del 50% dei pazienti con pleurite uremica è asintomatico, mentre i più comuni sintomi sono: febbre (50%), dolore toracico (30%), tosse (35%), dispnea (20%) ⁴⁻⁵. Il versamento è generalmente monolaterale, ma può essere bilaterale fino al 20% dei casi. È di tipo essudativo, di aspetto generalmente ematico. La diagnosi è di esclusione. Il trattamento è la dialisi, tuttavia nel 25% dei casi il versamento persiste o progredisce nonostante il trattamento dialitico. Seppur raramente, il progredire dell'ispessimento pleurico determina una restrizione polmonare grave, pertanto alcuni pazienti, nel passato, sono stati sottoposti a decorticazione pleurica ⁶.

La sola toracentesi è spesso insufficiente nella diagnosi differenziale; in una recente pubblicazione è stato riportato il ruolo della toracosopia medica in questo gruppo di pazienti. In tutti i casi la toracosopia ha permesso di giungere ad una diagnosi definitiva. In 4 pazienti è stato inoltre effettuato talcaggio pleurico con successo. Non sono state descritte in questo gruppo di pazienti complicazioni immediate correlate alla procedura, è stato riportato un caso di empiema pleurico diagnosticato dopo 2 mesi dall'intervento, considerato complicanza tardiva ⁷.

La toracosopia medica è una procedura diagnostica e terapeutica efficace e sicura nei pazienti con insufficienza renale grave, nei quali la causa del versamento pleurico resta indeterminata nonostante l'esecuzione di toracentesi. Il quadro macroscopico toracoscopico del caso da noi riportato è sovrapponibile a quello pubblicato da Colella et al. ⁷.

Data la rarità di report con foto toracoscopiche di pleurite cronica uremica, riteniamo possa essere interessante la pubblicazione di queste immagini.

Bibliografia

- Jarratt MJ, Sahn SA. *Pleural effusions in hospitalized patients receiving long-term hemodialysis*. Chest 1995;108:470-4.
- Bakirci T, Sasak G, Ozturk S, et al. *Pleural effusion in long-term hemodialysis patients*. Transplant Proc 2007;39:889-91.
- Rashid-Farokhi F, Pourdowlat G, Nikoonya MR, et al. *Uremic pleuritis in chronic hemodialysis patients*. Hemod Intern 2013;17:94-100.
- Nidus BD, Matalon R, Cantacuzino D, et al. *Uremic pleuritis - a clinicopathological entity*. N Engl J Med 1969;281:255-6.
- Berger HW, Rammohan G, Neff MS, et al. *Uremic pleural effusion. A study in 14 patients on chronic dialysis*. Ann Intern Med 1975;82:362-4.
- Rodelas R, Rakowski TA, Argy WP, et al. *Fibrosing uremic pleuritis during hemodialysis*. JAMA 1980;243:2424-5.
- Colella S, Fioretti F, Massaccesi C, et al. *Usefulness of medical thoracoscopy in the management of pleural effusion caused by chronic renal failure*. J Bronchol Intervent Pulmonol 2017;24:285-9.



UNIVERSITÀ
POLITECNICA
DELLE MARCHE

Dipartimento di Scienze Biomediche e Sanità Pubblica



Dipartimento di Medicina Interna
S.O.D. di Pneumologia

Master Universitario II Livello PNEUMOLOGIA INTERVENTISTICA

Ancona - Anno accademico 2019/2020

Didattica innovativa, basata su: frequenza sala endoscopica, casi clinici in live session, esercitazioni pratiche su simulatori, esami endoscopici trasmessi in streaming

In collaborazione con



AIPO
ASSOCIAZIONE
ITALIANA
PNEUMOLOGI
OSPEDALIERI

Coordinatore Prof. Stefano Gasparini

Università Politecnica delle Marche
Dipartimento di Scienze Biomediche e Sanità Pubblica