

# Immagini in Pneumologia Interventistica

a cura di Pier Aldo Canessa e Angelo Gianni Casalini

## Sindrome delle unghie gialle

### Yellow nail syndrome



Federico Quadri (foto), Alberto Valsecchi, Sabrina Arondi, Marco Trigiani, Andrea Tironi\*, Giampietro Marchetti

UOC Pneumologia, Spedali Civili Brescia; \* Servizio di Anatomia Patologica, Spedali Civili Brescia

### Caso

Donna di 62 anni, caucasica, non fumatrice, impiegata, senza anamnesi di rilievo se non frequenti episodi bronchitici. Giunge alla nostra attenzione per versamento pleurico bilaterale scoperto qualche settimana prima e già sottoposto a toracentesi (liquido giallo intenso, non chilotorace, pH 7,4, esudato, 70% linfociti) in altra sede.

La paziente viene ricoverata per dispnea ingravante presente anche per minimi sforzi. L'esame obiettivo evidenzia la presenza di versamento pleurico bilaterale. L'ecografia conferma discreta quantità di liquido anecogeno a destra maggiore che a sinistra. Gli arti inferiori sono moderatamente edematosi, nulla da segnalare se non il riscontro di mani e piedi con unghie ispessite dalla curvatura accentuata e di colore giallo-verdastro che la paziente dice di curare da circa 2 anni con antimicotici prescritti dal dermatologo (Figura 1b). Esami ematochimici nella norma. La paziente viene sottoposta a toracosopia medica.

Durante la procedura vengono aspirati 600 cc di liquido giallastro, il cavo appare libero, privo di aderenze e ben esplorabile. La pleura parietale è solo moderatamente iperemica ma fittamente foderata da minutissime granulazioni pallide, miliariformi, rappresentate in tutti i quadranti, soffici, compatibili con un possibile ingorgo linfatico su cui si eseguono biopsie multiple. L'emidiaframma e la pleura viscerale risultano endoscopicamente indenni (Figura 2b). L'esame istologico

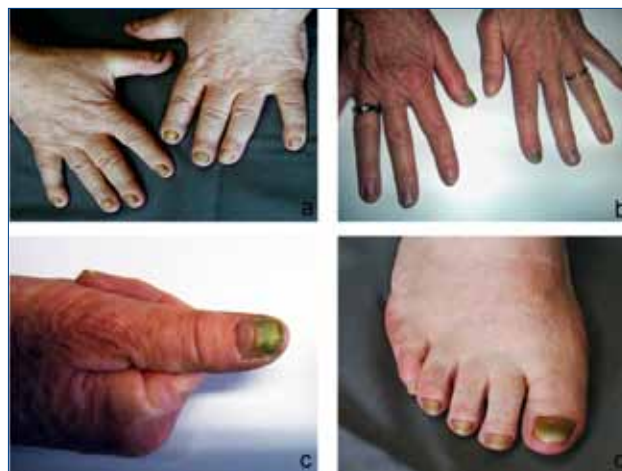

Figura 1. Alterazioni ungueali della Yellow Nail Syndrome (YNS) nei 3 casi riportati. La (b) si riferisce al caso clinico descritto.

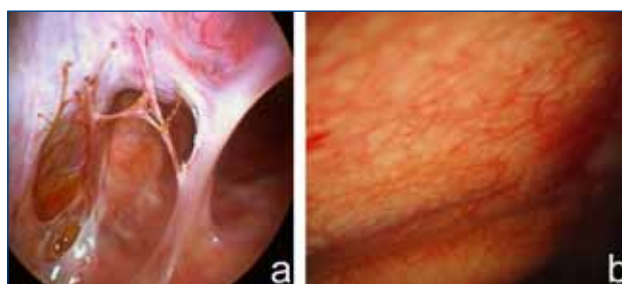
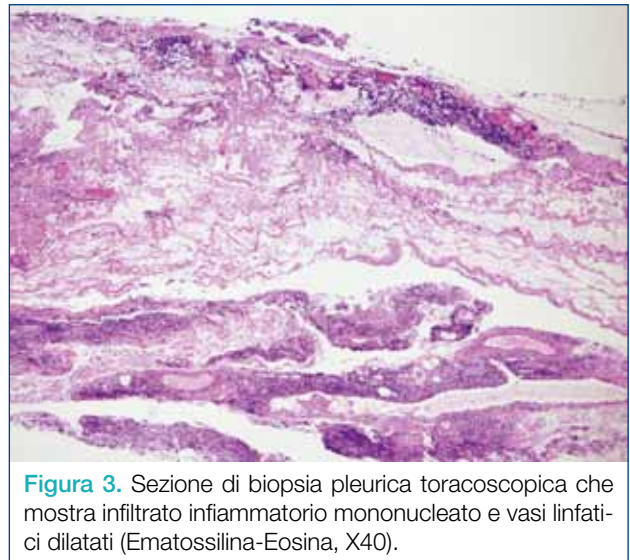


Figura 2. Quadro toracoscopico di ispessimento aspecifico lardaceo con aderenze non vascolarizzate e coinvolgimento di tutti i foglietti (a) e sierosa solo moderatamente iperemica sulla quale spiccano micronodulazioni pallide, fitte, piatte da ingorgo linfatico (b).

documenta un ispessimento fibro-sclerotico e iperplasia mesoteliale con infiltrati infiammatori linfo-plasmacellulari e formazioni di aggregati che depongono per un quadro di pleurite cronica aspecifica (Figura 3).

**Diagnosi:** Il quadro pleurico macro e microscopico (pleurite cronica) associato a quello clinico che la paziente lamentava da mesi (bronchiti ricorrenti, xantonichia, versamento pleurico) risulta compatibile con la diagnosi di Sindrome dalle Unghie Gialle (YNS). Abbiamo iniziato terapia con vitamina E ad alte dosi riservandoci di eseguire una pleurodesi in futuro in caso di peggioramento della dispnea. A distanza di un anno la paziente ha mostrato un miglioramento della sintomatologia generale con persistenza comunque di modesto versamento pleurico bilaterale.



**Figura 3.** Sezione di biopsia pleurica toracoscopica che mostra infiltrato infiammatorio mononucleato e vasi linfatici dilatati (Ematossilina-Eosina, X40).

## Commenti

La sindrome della unghie gialle è una rara patologia (150 casi noti al mondo) descritta per la prima volta nel 1964 da Samman e White di cui a tutt'oggi non è del tutto chiara l'eziologia <sup>1</sup>. La sua origine sembra riconducibile ad anomalie acquisite più funzionali che anatomiche dei vasi linfatici che, alla linfangiografia, risultano ectasici o ipoplasici. Un'infezione nei mesi precedenti può scatenare la sindrome peggiorando il quadro linfatico già compromesso. A volte si può accompagnare a tumori, immunodeficienze, malattie del connettivo, sindrome nefrosica, tubercolosi, disfunzioni tiroidee, malattie croniche di varia natura <sup>2</sup>.

Solitamente colpisce più le donne che gli uomini tra la quarta e sesta decade senza particolari esposizioni lavorative o al fumo di sigaretta. La clinica si caratterizza per la triade linfedema, sintomi respiratori ed anomalie ungueali. Esordisce nel 37% dei casi con unghie gialle, nel 34% con linfedema di vario grado ma in oltre l'80% dei casi entrambi i sintomi sono destinati a comparire nel corso della vita mentre il versamento pleurico si limita al 36% della casistica nota <sup>3</sup>.

Le unghie appaiono spesse e fragili, prive di lunula con curvatura eccessiva, a crescita lenta (< 0,25 mm/settimana), giallo-verdastre (xantonichia) e soggette ad onicolisi. Spesso il quadro ungueale peggiora in parallelo con il progredire dei sintomi respiratori.

Il linfedema interessa tipicamente gli arti inferiori ed è bilaterale e simmetrico, in alcuni casi si estende al volto, agli arti superiori e all'addome. Nel 10% dei casi vi può essere versamento pericardico.

I sintomi respiratori vanno dalla semplice tosse a quadri impegnativi di bronchiectasie o sinusiti croniche dovute queste ultime forse ad una compromessa funzionalità ciliare. Il versamento pleurico è bilaterale in oltre il 50% dei casi, spesso citrino (75%), essudatizio con valori proteici oltre i 3 g/dl ed LDH basso, prevalenza di linfociti e bassa cellularità. In meno del 30% dei casi può esservi chilotorace o pseudochilotorace. La biopsia rivela quadro aspecifico con infiltrati linfo-plasmacellulari e fibrosi mancando un quadro istologico patognomonico <sup>4</sup>.

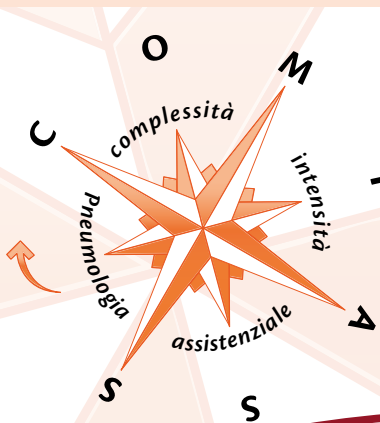
Non esiste terapia specifica; nel corso degli anni sono stati proposti diversi trattamenti per il controllo dei sintomi respiratori a partire dalla comune terapia antibiotica e ginnastica respiratoria per i bronchiectasici, alle toracentesi con eventuale pleurodesi o pleurectomia-decorticazione. In alcuni casi di chilotorace si è provveduto alla legatura del dotto toracico ed anche allo shunt pleuro-peritoneale <sup>5</sup>. Sono stati tuttavia descritti anche trattamenti con steroidi sistemici o vitamina E ad alte dosi (800-1200 UI/die per 6 mesi) <sup>6</sup> com'è stato consigliato alla nostra paziente garantendole beneficio anche a distanza di mesi.

Esistono pochissime segnalazioni di toracoscopie effettuate in corso di YNS essendo la diagnosi prettamente clinica ed "ispettiva". Si ricorre all'esame endoscopico per la necessità di una pleurodesi <sup>7</sup> o per escludere la presenza di altre malattie, soprattutto quando il versamento è monolaterale. Nella nostra esperienza di 3 casi sottoposti a toracoscopia negli ultimi 20 anni il quadro endoscopico è stato duplice. In due casi l'aspetto è stato "pachipleurítico" con sierosa lardacea, biancastra, monomorfa, avascolare, dura alle biopsie, con aderenze della medesima consistenza, estensione alla viscerale anch'essa rivestita da analogo panno (Figura 2a). I due casi erano uno di una donna anziana con storia di versamento pleurico presente da molti anni e l'altro invece di un maschio con associata artrite reumatoide. In ambedue i casi la diagnosi istologica è stata di pleurite cronica aspecifica. Il caso descritto invece in questa sede, meritevole pertanto di essere segnalato, riguarda una donna più giovane dei due precedenti con una storia molto più breve di essudazione pleurica. Le minime alterazioni parietali visualizzate sono forse il primo momento dell'ingorgo linfatico iniziale che poi progredirà verso la pachipleurite successiva.

## Bibliografia

- 1 Samman PD, White WF. *The "yellow nail" syndrome*. Br J Dermatol 1964;76:153-7.
- 2 Maldonado F, Ryu JH. *Yellow nail syndrome*. Curr Opin Pulm Med 2009;15: 371-5.
- 3 Nordkild P, Kromann-Andersen H, Struve-Christensen E. *Yellow nail syndrome-the triad of yellow nails, lymphedema, and pleural effusion*. Acta Med Scand 1986;219:221-7.
- 4 Hiller E, Rosenow EC III, Olsen Am. *Pulmonary manifestations of the yellow nail syndrome*. Chest 1972;61:300-2.
- 5 Valdès L, Huggins JT, Gude F, et al. *Characteristics of patients with yellow nail syndrome and pleural effusion*. Respirology 2014;19:985-92.
- 6 Maldonado F, Tazelaar HD, Wang CW, et al. *Yellow nail syndrome: analysis of 41 consecutive patients*. Chest 2008;134:375-81.
- 7 Fujita T, Sakurai T, Miki Y. *A case of yellow nail syndrome associated with fibrosarcoma of the skin successfully treated with pleurodesis*. Nihon kokyuki Gakkai Zasshi 2010;48:224-8.

## Quanto è complessa l'attività clinica in Pneumologia? La risposta allo **Studio COMPASS**



Lo Studio COMPASS è inserito tra gli obiettivi del Dipartimento AIPO per i Rapporti Istituzionali e le Politiche Sanitarie in Pneumologia e intende far fronte alle pressioni socio-economiche e alla riduzione della spesa sanitaria, con centralizzazione delle risorse in modelli organizzativi "per intensità di cura" di appannaggio delle UOC Mediche.

COMPASS, studio no-profit promosso da AIPO, è finalizzato a misurare, attraverso specifici indicatori, la criticità delle persone ricoverate in 30 Centri Pneumologici Italiani per dimostrare che il livello di complessità dell'attività clinica in Pneumologia è rilevante e che non è possibile trarre conclusioni definitive sul modello proposto.

I risultati dello Studio COMPASS saranno presentati al XLIII Congresso Nazionale AIPO, Napoli 11-14 Novembre 2015

Contract Research Organization (CRO) certificata AIFA (n. 192 OsSC)

**A I P O**  
RICERCHE



Via Antonio da Recanate, 2 – 20124 MILANO  
Tel. +39 02 36590352 – Fax +39 02 67382337  
aipocentrostudi@aiporicerche.it – www.aiporicerche.it

 aiponet

Dal 2004 al servizio della Pneumologia Italiana  
aiposegreteria@aiporicerche.it  
www.aiponet.it